

Анализ результатов остеосинтеза и эндопротезирования тазобедренного сустава у пациентов пожилого и старческого возрастов с нестабильными чрезвертельными переломами бедренной кости (обзор литературы)

А.Р. Лях¹, Д.В. Стафеев¹, Д.В. Специальный¹, А.Ю. Кочиш¹,
И.Г. Беленький^{2,3}, Б.А. Майоров^{2,3,4}

¹Национальный медицинский исследовательский центр травматологии и ортопедии им. Р.Р. Вредена, Санкт-Петербург

²Санкт-Петербургский научно-исследовательский институт скорой помощи им. И.И. Джанелидзе

³Санкт-Петербургский государственный университет

⁴Всеволожская клиническая межрайонная больница

Comparative evaluation of arthroplasty and internal fixation in elderly patients with unstable trochanteric fractures (review)

A. Liakh¹, D. Stafeev¹, D. Spetsialnyi¹, A. Kochish¹,
I. Belen'kiy^{2,3}, B. Maiorov^{2,3,4}

¹Vreden National Medical Research Center of Traumatology and Orthopedics, St. Petersburg

²St. Petersburg I.I. Dzhanelidze Research Institute of Emergency Medicine

³St. Petersburg State University

⁴Interdistrict Clinical Hospital of Vsevolozhsk

© Коллектив авторов, 2026 г.

Резюме

Введение. Лечение пациентов с нестабильными чрезвертельными переломами проксимального отдела бедренной кости (ПОБК) представляет повышенную сложность и сопряжено с высокими рисками осложнений. Интрамедуллярный остеосинтез является наиболее частым методом лечения пациентов с данной травмой, а эндопротезирование тазобедренного сустава (ТБС) — альтернативным методом, приобре-

тающим в последние годы все большую популярность. Однако в настоящее время вопрос выбора хирургического метода лечения пациентов с нестабильными чрезвертельными переломами остается нерешенным и дискуссионным. **Цель обзора:** представление системного анализа эффективности операций эндопротезирования тазобедренного сустава и остеосинтеза при лечении пациентов с нестабильными чрезвертельными переломами ПОБК у лиц в возрасте старше 60 лет

на основании данных доступной профильной научной литературы. **Материалы и методы.** Для анализа был отобран 71 источник на русском и английском языках с глубиной поиска 20 лет (исключение составляют отдельные фундаментальные исследования, включенные вне зависимости от даты публикации). Включение источников в обзор производилось на основании их видовой характеристики (систематические обзоры литературы, метаанализы литературы, материалы клинических исследований). Поиск и подбор источников осуществлялся в электронных базах данных: PubMed, ScienceDirect, Medline, EMBASE, Google Scholar, Cochrane Library, Web of Science, eLIBRARY, КиберЛенинка. **Результаты.** Проведенный анализ позволил заключить, что при хирургическом лечении пациентов старшей возрастной группы с нестабильными чрезвертельными переломами ПОВК с использованием интрамедуллярной фиксации имеется высокий риск развития осложнений, связанных с имплантатом (несостоятельность фиксации, cut-out эффект и др.), что, как правило, приводит к необходимости повторных вмешательств и зачастую к конверсии в технически сложное эндопротезирование ТБС. При этом все большее число профильных научных публикаций последних лет показывает более высокую эффективность применения эндопротезирования ТБС с использованием биполярных конструкций либо систем двойной мобильности, а также бедренного компонента дистальной фиксации.

Ключевые слова: проксимальный отдел бедренной кости, чрезвертельный перелом, нестабильный перелом, эндопротезирование тазобедренного сустава, остеосинтез, интрамедуллярная фиксация, экстрамедуллярная фиксация

Summary

Background. Treatment of patients with unstable trochanteric fractures of proximal femur (PFF) is of increased complexity and is associated with high risks of

complications. Intramedullary osteosynthesis is the most common method of treating patients with this injury, while hip replacement is an alternative method that has become increasingly popular in recent years. However, at present, the issue of choosing a surgical method for the treatment of patients with unstable trochanteric fractures remains unresolved and debatable. **The aim of the review** is to present a systematic analysis of the effectiveness of hip replacement and osteosynthesis operations in the treatment of patients with unstable trochanteric fractures of the proximal femur in people over the age of 60 based on data from the available specialized scientific literature. **Materials and methods.** 71 sources in Russian and English with a search depth of 20 years were selected for the analysis (except for individual fundamental studies included regardless of publication date). The sources were included into the review on the basis of their type characterization (systematic literature reviews, meta-analyses of literature, materials of clinical studies). The search and selection of sources was carried out using electronic databases: Pub-Med, ScienceDirect, Medline, EMBASE, Google Scholar, Cochrane Library, Web of Science, eLIBRARY, CyberLeninka. **Results.** The analysis allowed us to conclude that in the surgical treatment of patients in the older age group with unstable trochanteric fractures using intramedullary fixation, there is a high risk of developing complications associated with the implant (fixation failure, cut-out effect, etc.), which, as a rule, leads to the need for repeated interventions and often to conversion into a technically complex hip replacement. At the same time, an increasing number of specialized scientific publications in recent years have shown a higher effectiveness of hip replacement using bipolar structures or dual mobility systems, as well as the femoral component of distal fixation.

Keywords: trochanteric fractures, unstable fracture, arthroplasty, internal fixation, intramedullary fixation, extramedullary fixation

Введение

Ввиду увеличения средней продолжительности жизни по всему миру и, соответственно, увеличения численности пожилого населения повышается вероятность значимого роста количества переломов проксимального отдела бедренной кости (ПОВК) [1]. Согласно статистическим данным, в 1990 г. во всем мире было зарегистрировано более 1,6 млн переломов ПОВК, а прогнозируемое значение данного показателя к 2050 году может составить от 4,5 до 8,2 млн случаев [2–5]. В Российской Федерации общее число переломов ПОВК по состоянию на 2010 год составляло 112 тыс. случаев,

но ожидается увеличение показателя к 2035 году на 41,96% (до 159 тыс. случаев) [6].

Переломы ПОВК подразделяются в зависимости от локализации линии перелома по отношению к линии прикрепления капсулы тазобедренного сустава на внутрикапсульные (переломы шейки) и внекапсульные (переломы вертельной области) [7]. Доля переломов вертельной области составляет 45–55% от всех переломов ПОВК, при этом они чаще возникают у женщин (69–71,8%) и после травмы низкой энергии, а средний возраст пациентов с рассматриваемой травмой варьирует от 78,3 до 82 лет [8–10].

«Золотым стандартом» лечения при чрезвертельных переломах ПОВБ является остеосинтез, обеспечивающий хорошие функциональные исходы и малую долю осложнений при стабильном типе перелома, однако при нестабильном типе есть высокий риск развития осложнений, связанных с имплантатом (cut-out-синдром, Z-эффект, потеря и нестабильность фиксации и др.), частота которых варьирует от 3 до 26%, а повторные операции требуются в 5–10% случаев [11, 12]. В связи с этим ряд зарубежных исследователей в качестве альтернативы остеосинтезу рассматривают первичное эндопротезирование тазобедренного сустава, которое позволяет избежать указанных осложнений остеосинтеза.

Цель публикации

Представление системного сравнительного анализа эффективности операций эндопротезирования тазобедренного сустава и остеосинтеза при лечении пациентов с нестабильными чрезвертельными переломами ПОВБ у лиц в возрасте старше 60 лет на основании данных доступной профильной научной литературы.

Материалы и методы исследования

Для проведения анализа был отобран 71 источник профильной научной литературы на русском и английском языках. Поиск и подбор источников осуществлялись по ключевым словам с использованием электронных баз данных: PubMed, ScienceDirect, Medline, EMBASE, Google Scholar, Cochrane Library, Web

of Science, eLIBRARY, КиберЛенинка. Включение источников в настоящий обзор производилось с учетом их видовой характеристики: метаанализы и систематические обзоры профильных научных публикаций, материалы отдельных клинических исследований.

Современные подходы к классификации чрезвертельных переломов бедренной кости

Важной задачей классификаций чрезвертельных переломов ПОВБ является их подразделение на стабильные и нестабильные, поскольку данный критерий влияет на выбор имплантата для остеосинтеза и риски осложнений в послеоперационном периоде [13, 14]. Наиболее часто в клинической практике используется классификация Ассоциации остеосинтеза (АО/ОТА) [15], включающая 8 разных групп. В качестве ключевых классификационных критериев эта классификация рассматривает плоскость перелома и количество костных фрагментов. При этом интактность заднемедиального фрагмента кортикальной кости, в состав которого входит малый вертел, является важнейшим критерием стабильности рассматриваемых переломов [13, 16–18]. Следует также отметить, что стабильные переломы после выполнения репозиции и остеосинтеза достоверно реже подвержены рискам вторичного смещения отломков [19].

К нестабильным относят чрезвертельные переломы ПОВБ, при которых имеются потеря заднемедиальной опоры (перелом малого вертела, большой заднемедиальный фрагмент бедренной кости) и межвертельная оскольчатость, а также в случае перехода

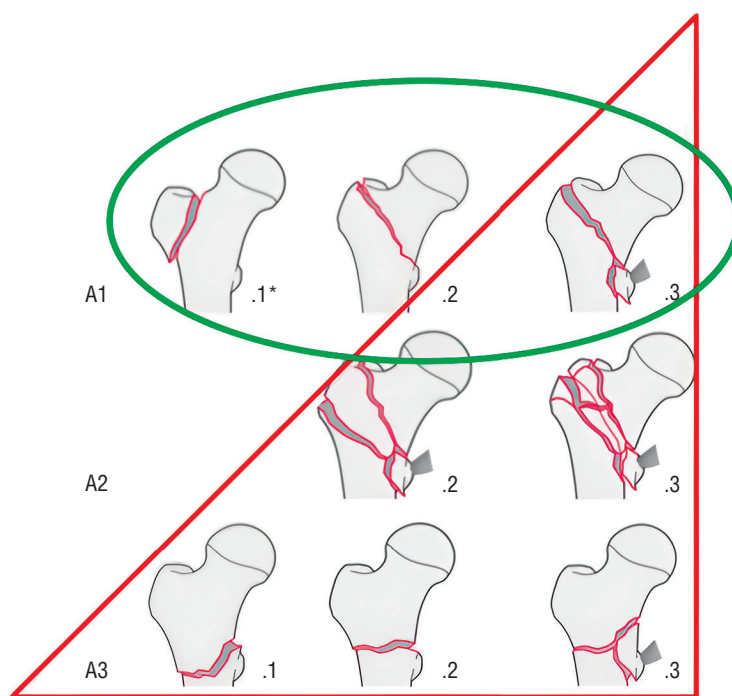


Рис. 1. Классификация чрезвертельных переломов проксимального отдела бедренной кости Ассоциации остеосинтеза (АО/ОТА)

линии перелома на латеральную кортикальную стенку (толщина латеральной стенки <20,5 мм) и подвертельную область [20–22]. Согласно классификации АО/ОТА, к нестабильным переломам относят типы A1.3, A2.2 и A2.3 и все A3 переломы (рис. 1) [15]. При этом согласно данным шведского регистра примерно у 50% пациентов наблюдается наличие нестабильных переломов [10].

В последнее время в специализированной литературе все большее внимание уделяется более детальной визуализации и точной информации о фактической морфологии чрезвертельного перелома ПОВБ, что стало возможным с развитием компьютерной томографии (КТ). Так, J. Li и соавт. (2019) разработали трехмерную (3D) морфологическую классификацию чрезвертельных переломов ПОВБ, проанализировав данные КТ 504 пациентов. Чрезвертельные переломы были разделены на пять типов: тип А (108/504, 21,4%) — простой перелом с неповрежденной латеральной стенкой бедренной кости и фрагментом большого вертела; тип В (85/504, 16,9%) — простой перелом

с неповрежденной латеральной стенкой бедренной кости с или без отрыва малого вертела; тип С (147/504, 29,2%) — переломы с отрывом межвертельного гребня, затрагивающим малый вертел и большой вертел, с неповрежденной латеральной стенкой бедренной кости; тип D (113/504, 22,4%) — переломы с большим фрагментом межвертельного гребня, большим фрагментом малого вертела и большого вертела, частично затрагивающим латеральную стенку бедренной кости и меньшей медиальной кортикальной поддержкой; тип E (51/504, 10,1%) — сочетание чрезвертельной и латеральной линий перелома, вовлекающее всю латеральную стенку бедренной кости и отрыв малого вертела [23] (рис. 2).

Авторы отмечают, что данная классификация хорошо выделяет крайне нестабильные типы переломов, такие как D и E, при которых имеются значительные трудности в закрытой репозиции переломов и отмечаются сравнительно худшие результаты остеосинтеза.

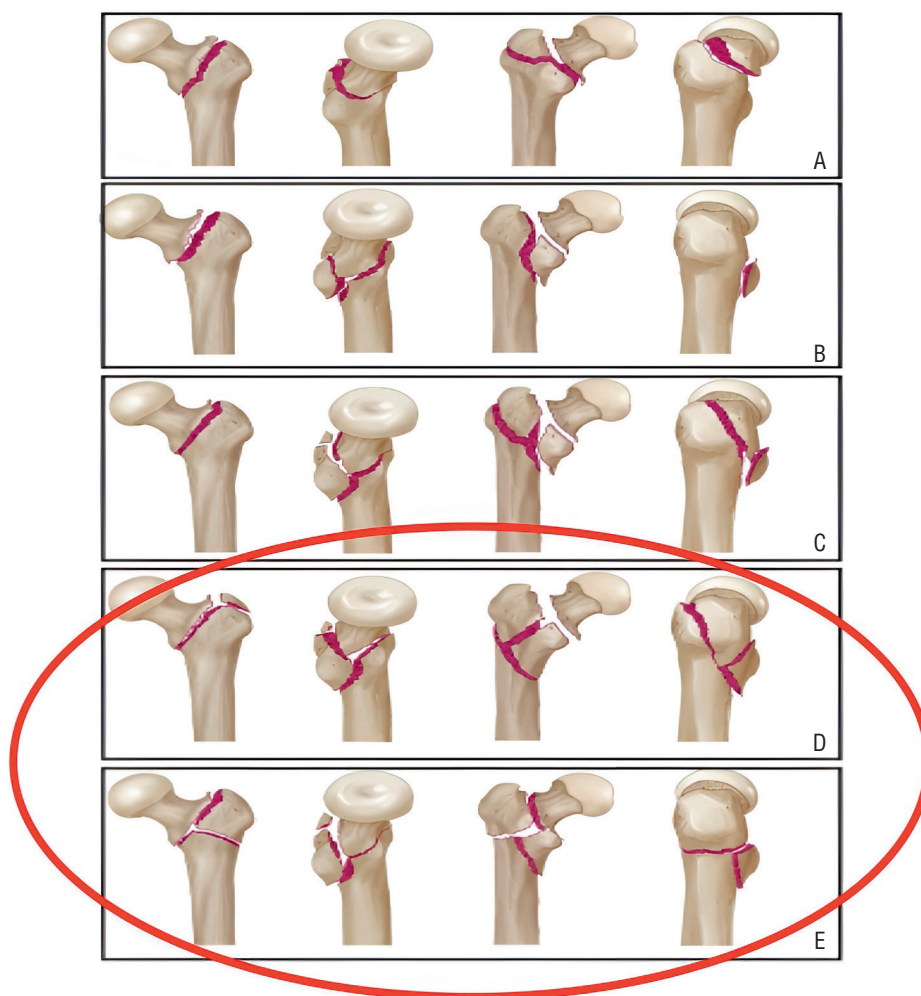


Рис. 2. Трехмерная (3D) морфологическая классификация чрезвертельных переломов проксимального отдела бедренной кости: А — тип I; В — тип II; С — тип III; D — тип IV; E — тип V

Остеосинтез при чрезвертельных переломах проксимального отдела бедренной кости

В настоящее время в хирургической практике наиболее распространенным вариантом лечения при чрезвертельных переломах ПОВБ является выполнение динамического экстра- или интрамедуллярного остеосинтеза с использованием, соответственно, DHS- или PFN-систем и их аналогов, которые позволяют перенести срезающие силы на линии перелома в силы межфрагментарной компрессии [24].

При этом в современных условиях большинство хирургов отдают предпочтение интрамедуллярному остеосинтезу, благодаря сравнительной малотравматичности и универсальности метода, а также возможностях использования как при стабильном, так и при нестабильном типе чрезвертельных переломов ПОВБ. Так, в исследовании J.O. Anglen и соавт. (2008) был отмечен резкий рост использования интрамедуллярных стержней с 3% в 1999 г. до 67% в 2006 г. [25, 26]. По результатам современных метаанализов, посвященных сравнительному анализу применения при чрезвертельных переломах ПОВБ экстрамедуллярной (DHS и др.) и интрамедуллярной (Gamma, PFN, PFN-а и др.) фиксации, последняя является более эффективной и безопасной. В частности, выполнение интрамедуллярного остеосинтеза характеризуется сравнительно меньшими кровопотерей и размерами хирургического доступа, продолжительностью операции и сроками пребывания в стационаре, а также снижает количество связанных с имплантатом осложнений и повторных операций [27, 28].

Однако, несмотря на универсальность интрамедуллярной фиксации, оперативное лечение пациентов с нестабильными переломами типа 31A2 и 31A3 сопряжено со значительными техническими сложностями вследствие оскольчатого характера перелома, а также

с трудностью достижения качественной анатомической репозиции и корректного позиционирования имплантата. Так, в исследовании H. Favreau и соавт. (2020) несоответствие стандартам репозиции нестабильных чрезвертельных переломов ПОВБ было выявлено по послеоперационным рентгенограммам в 74% случаев [29]. А в недавнем исследовании Б.А. Майорова и соавт. (2025) неудовлетворительное положение костных отломков встречалось, соответственно, в 3,5 и в 6,7 раза чаще при нестабильных переломах типов 31A2 и 31A3, чем при стабильных переломах 31A1. Некорректное положение имплантата также было отмечено в 6 раз чаще при переломах типа 31A3 по сравнению со стабильными чрезвертельными переломами [30].

Важным этапом при планировании оперативного лечения у данной категории пациентов является полноценное лучевое обследование. Выполнение только рентгенографии тазобедренного сустава (ТБС) в прямой и аксиальной проекциях зачастую не дает полной картины перелома из-за ограниченности метода и наложения костных отломков друг на друга. По этим причинам некоторые авторы рекомендуют выполнение КТ для детальной визуализации чрезвертельного перелома [23]. Результаты КТ позволяют оценить морфологию повреждения проксимального отдела бедренной кости (БК), включая линии коронарного перелома, наличие нестабильного коронарного костного фрагмента, точную толщину латеральной стенки, число отломков передней стенки, а также скрытые линии перелома, которые локализуются в зоне введения интрамедуллярного стержня [31]. Таким образом, данные КТ позволяют более детально спланировать оперативное вмешательство, а также выполнить репозицию чрезвертельного перелома.

Качественная анатомическая репозиция чрезвертельных переломов ПОВБ необходима для достижения

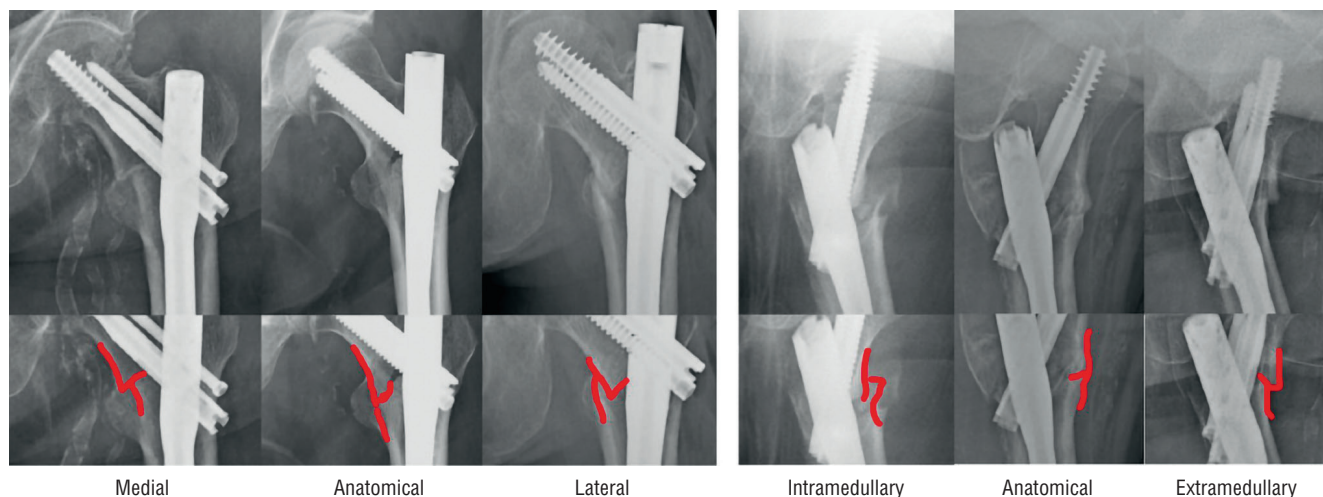


Рис. 3. Классификация качества репозиции чрезвертельных переломов проксимального отдела бедренной кости AP3×ML3

лучших результатов [12, 32], однако критерии, используемые для оценки качества репозиции, различаются [33–35]. При этом чаще всего используются критерии, разработанные M.R. Baumgaertner и соавт. (1998), а именно: определение шеечно-диафизарного угла (нормальный или с незначительным вальгусным смещением), антеверсия шейки бедренной кости менее 20°, смещение отломков ПОБК в прямой и боковой проекциях менее 4 мм [34, 36, 37].

В 2015 г. была предложена концепция положительной медиальной кортикальной поддержки (PMCS — positive medial cortical support) [32], на основании которой F. Fukuda и соавт. (2018) предложили новую классификацию качества репозиции чрезвертельных переломов ПОБК — AP3×ML3 (anteroposterior 3 and mediolateral 3), в которой представлены по три позиции костных фрагментов после репозиции в переднезадней и медиально-латеральной (аксиальной) проекциях, которые применимы также для интраоперационной оценки (рис. 3) [38, 39].

I. Junya и соавт. (2023) в своем исследовании провели оценку валидности классификации AP3×ML3 и пришли к выводу, что она надежная и простая в использовании по сравнению с широко используемыми критериями качества репозиции по M.R. Baumgaertner, поскольку нет необходимости измерять шеечно-диафизарный угол (ШДУ) или степень смещения костных фрагментов при чрезвертельных переломах ПОБК [40].

Необходимо отметить, что интрамедуллярный остеосинтез при рассматриваемых переломах ПОБК сопряжен с высоким риском механических осложнений, связанных с имплантатами, доля которых по разным оценкам составляет от 0,5 до 56% в зависимости от типа перелома, качества репозиции и фиксации [41]. При этом наиболее частым осложнением является cut-out-эффект — прорезывание шеечного винта, сопровождающееся варусным коллапсом шейки БК или миграцией винта в полость ТБС. При использовании двухвинтовых конструкций наблюдается Z-эффект, который проявляется в виде коллапса фрагмента головки или шейки БК, приводящий к смещению верхнего винта в полость ТБС и смещению нижнего винта латеральнее интрамедуллярного стержня [42]. Переломы и миграция винтов, интрамедуллярного стержня, а также несращение либо сращение перелома с деформацией, как правило, является следствием биомеханических проблем в системе «кость–имплантат», при которых происходит увеличение шеечно-диафизарного угла и бесконтрольное смещение шеечного винта в сторону латеральной кортикальной стенки бедра под действием осевой нагрузки [30].

В качестве фактора, определяющего степень вероятности проявления cut-out-эффекта, в ряде исследований рассматриваются погрешности хирургической

техники, частота которых достигает 13%. Среди причин, приведших к такому осложнению, были выделены различные комбинации критических факторов: нестабильный тип перелома [43], неанатомичная репозиция костных отломков [44] и некорректное положение фиксатора [45, 46]. На основании полученных результатов различные авторы пришли к выводу о том, что в качестве критерия эффективности хирургического лечения при чрезвертельных переломах ПОБК выступает минимизация рисков технических ошибок хирургов за счет детального изучения предоперационных рентгенограмм с последующей оценкой геометрии и корректной классификации перелома. При этом критически важным представляется оптимальное положение проксимального винта при анатомичной репозиции (факторы, подконтрольные хирургу) [12].

Существует несколько параметров определения корректного положения шеечного винта в головке БК, один из которых — критерий TAD (tip apex distance) — сумма расстояний от верхушки головки БК до верхнего конца шеечного винта на прямой и аксиальной проекциях рентгенограмм ТБС. Данный критерий был предложен еще в 1995 г. M.R. Baumgaertner и соавт. На основании изучения 198 чрезвертельных переломов и оценки 19 возникших, среди которых 16 были обусловлены cut-out-эффектом, авторы определили максимальную величину показателя TAD, которая не должна превышать 25 мм [44].

В 2012 г. P.R. Kuzuk и соавт. предложили критерий Cal-TAD — расстояние от верхушки шеечного винта до точки пересечения оси шейки БК с контуром ее головки на прямой рентгенограмме ТБС [47]. В исследовании A. Kashigar и соавт. (2014) критерий Cal-TAD был определен как значимый фактор риска возникновения cut-out-эффекта, а также было установлено, что в целях снижения вероятности возникновения данного осложнения целесообразно использовать нижнее положение проксимального динамического (шеечного) винта [48].

Несмотря на совершенствование хирургической техники и используемых имплантов, частота ошибок при остеосинтезе переломов типа 31A2 и 31A3 достигает 46%, что обусловлено нестабильным их характером, определяемым его многооскольчатостью и значительным смещением отломков [30]. Поэтому одним из важнейших условий успешного хирургического лечения пациентов с нестабильными чрезвертельными переломами ПОБК по праву считается качество выполненного остеосинтеза, в частности — полноценная репозиция костных отломков и правильное положение интрамедуллярного фиксатора [49].

Эндопротезирование тазобедренного сустава

Значительное количество осложнений при остеосинтезе нестабильных чрезвертельных переломов

ПОБК привело к тому, что ряд зарубежных исследователей в качестве альтернативы рассматривают первичное эндопротезирование ТБС у лиц старшей возрастной группы. Однако операции эндопротезирования связаны с рядом сложностей, обусловленных переломами большого вертела, сопряженными с повреждением места прикрепления средней ягодичной мышцы, что приводит к повышенному риску вывиха головки эндопротеза в послеоперационном периоде, а также с переломами малого вертела и, как следствие, отсутствием медиальной опоры, что может приводить к нестабильности бедренного компонента эндопротеза ТБС.

При эндопротезировании ТБС у пациентов с нестабильными чрезвертельными переломами ПОБК перед хирургом встает несколько непростых задач, а именно выбор оптимального хирургического доступа и типа имплантируемого эндопротеза, а также способа фиксации большого вертела. При выборе доступа определяющими факторами являются опыт хирурга, его предпочтения и характеристика перелома. При этом в большинстве профильных публикаций использован задний или прямой латеральный доступ. Следует учитывать, что каждый доступ при эндопротезировании ТБС имеет свои плюсы и минусы в зависимости от типа перелома и визуализации тазобедренного сустава, возможности расширения при необходимости, а также от риска дополнительного повреждения приводящих мышц бедра [50]. Применительно к снижению травматизации оптимальным считается межфрагментарный доступ, так как он позволяет сохранить наружные ротаторы бедра и заднюю часть капсулы тазобедренного сустава [51]. В исследовании Н. Zora (2025) такой доступ продемонстрировал хорошие клинические результаты. В частности, он снижал риск вывиха эндопротеза без увеличения продолжительности операции, что позволило авторам рекомендовать его при эндопротезировании ТБС у пациентов в возрасте старше 60 лет с нестабильными чрезвертельными переломами ПОБК [52].

Важную роль при эндопротезировании ТБС играют адекватная репозиция и фиксация большого вертела, а также восстановление натяжения средней ягодичной мышцы. Выбор метода фиксации в основном зависит от опыта хирурга, характеристик перелома и качества костной ткани. Если размер фрагмента большого вертела достаточного размера, то чаще всего используются проволочные серкляжи или кабельные швы; кроме того, существуют различные типы вертельных пластин, которые, тем не менее, применяются редко [53]. Несмотря на вариабельность методов фиксации большого вертела, его вторичное смещение является частым осложнением независимо от способа восстановления. Однако у пожилых пациентов с низкими

функциональными потребностями это зачастую протекает бессимптомно [50].

Ключевой задачей при эндопротезировании ТБС у пациентов с нестабильными чрезвертельными переломами ПОБК является выбор имплантата. В большинстве исследований рекомендуется использование биполярных головок или систем двойной мобильности, а также бедренных компонентов с дистальной фиксацией с целью снижения количества послеоперационных осложнений, а именно — вывихов и нестабильности компонентов. Так, в ряде публикаций, направленных на определение степени эффективности биполярного эндопротезирования у данной категории пациентов, отмечались низкое количество осложнений и высокая скорость восстановления активности [54]. S.F. Harwin и соавт. (1990) выявили восстановление двигательной активности у 91% пациентов (средний возраст — 78 ± 10 лет), а также отсутствие случаев глубокой инфекции, вывихов, эрозий вертлужной впадины и нестабильности бедренного компонента [55]. P.L. Broos и соавт. (1991) отметили уменьшение времени операций по имплантации биполярного эндопротеза ТБС (выборка исследования — 94 пациента), низкий уровень смертности и высокие функциональные результаты лечения [56].

В исследовании J.T. Kim и соавт. (2018), основанном на наблюдении за 123 профильными пациентами (средний срок наблюдения составил 64 мес), перенесшими эндопротезирование при ТБС, было отмечено, что более половины из них смогли восстановить свою повседневную активность. В ходе исследования не было выявлено развития нестабильности бедренного компонента, а суммарная выживаемость эндопротезов в течение 83 мес составила 97% [57].

Согласно данным исследования Н. Favreau и соавт. (2020), после тотального эндопротезирования ТБС с использованием системы двойной мобильности (период наблюдения составил 54 мес) случаев вывихов эндопротеза зафиксировано не было. Сравнительный анализ до и после операций позволил выявить существенное улучшение показателей по визуально-аналоговой шкале боли, шкале Харриса, а также оценок по системе Merle D'Aubigne & Postel [29].

Таким образом, решение всех задач при эндопротезировании ТБС у пациентов с нестабильными чрезвертельными переломами ПОБК позволяет добиться хороших клинических результатов и снизить количество послеоперационных осложнений.

Сравнительный анализ эффективности остеосинтеза и эндопротезирования тазобедренного сустава

Большинство исследований, посвященных сравнению результатов лечения пациентов с нестабильными чрезвертельными переломами ПОБК при исполь-

зовании остеосинтеза или эндопротезирования ТБС, направлены на оценку смертности в первый год жизни, общих осложнений и осложнений, связанных с имплантатом, а также функциональных результатов и, в частности, мобильности пациентов.

Согласно результатам исследования К. Sinno и соавт. (2010), у 26% пациентов, перенесших интрамедуллярный остеосинтез, были получены неудовлетворительные послеоперационные результаты вследствие несостоятельности фиксации переломов, что согласуется с результатами более ранних исследований, в которых диапазон частоты неудач остеосинтеза варьировал от 10 до 30% [58, 59]. В группе пациентов, перенесших биполярное эндопротезирование, неудовлетворительные исходы лечения отмечены в 10% случаев, однако вывихов и признаков нестабильности ножки эндопротеза, а также эрозии вертлужной впадины не наблюдалось. И поэтому авторы пришли к выводу, что первичное биполярное эндопротезирование способно снизить количество послеоперационных осложнений, связанных с имплантатом и ограничением нагрузки на оперированную конечность после остеосинтеза, что, в свою очередь, позволяет пациентам быстрее вернуться к исходному уровню активности [60].

В ретроспективном исследовании Wei Qiang Zhao и соавт. (2025) были отслежены 209 пациентов (средний возраст $81,6 \pm 11,5$ лет), перенесших эндопротезирование при чрезвертельных переломах ПОВК со средним сроком наблюдения $38,5 \pm 6,0$ мес. На протяжении 30 сут после операции летальных исходов выявлено не было, а суммарный показатель смертности за один и за два года составил 4,3 и 11% соответственно. Наиболее распространенными осложнениями были тромбоз глубоких вен и инфекции мочевыводящих путей [61]. По результатам исследования M.J. Chehade и соавт. (2015), показатели смертности на протяжении 6 и 12 мес в группе остеосинтеза нестабильных переломов ПОВК был в 1,61 и в 1,37 раза соответственно выше, чем в группе стабильных [62].

Согласно данным ретроспективного исследования F. Geiger и соавт. (2007), направленного на выявление разницы между методами лечения при нестабильных чрезвертельных переломах ПОВК и уровнем смертности среди 283 пролеченных пациентов, смертность существенно зависела от возраста и сопутствующей патологии у профильных пациентов, а типы переломов по классификации не являлись значимым определяющим фактором. Типовыми осложнениями после остеосинтеза являлись миграция/вырезание динамического винта и несращение переломов с частотой повторных операций 12,8%. Авторами также было выявлено сокращение количества послеоперационных вывихов с 12 до 0% при имплантации биполярных эндопротезов ТБС [63].

В обзоре M.J. Parker и H.H. Handoll (2006), в состав которого вошли два рандомизированных исследования с совокупной выборкой 148 пациентов в возрасте старше 70 лет с нестабильными чрезвертельными переломами ПОВК, отмечается, что степень эффективности применения внутренней фиксации и эндопротезирования ТБС вполне сопоставима при нестабильных переломах ПОВК, что не позволяет сформулировать однозначный вывод о наиболее предпочтительном способе лечения. Авторами подчеркивается необходимость получения и анализа отдаленных результатов лечения с целью выявления преимуществ внутренней фиксации или эндопротезирования ТБС [56, 64, 65].

В опубликованном метаанализе В. Nie и соавт. (2017), посвященном сравнению эндопротезирования ТБС и интрамедуллярной фиксации при лечении 1239 пациентов с чрезвертельными переломами ПОВК, включенными в 11 различных клинических исследований, было показано, что использование эндопротезирования ТБС позволяет снизить количество осложнений, связанных с имплантатом, а также частоту выполнения повторных операций. В свою очередь, для остеосинтеза были характерны более низкие показатели кровопотери и, соответственно, меньшая необходимость переливания крови и кровезаменителей, что обусловлено меньшей продолжительностью хирургического вмешательства и согласуется с результатами более ранних исследований T.J. Mäkinen [66, 67].

В ретроспективном исследовании S. Ming и соавт. (2025) также был проведен сравнительный анализ исходов различных методов лечения пациентов с нестабильными чрезвертельными переломами ПОВК [68]. По сравнению с группой внутренней фиксации группа эндопротезирования ТБС имела достоверно большее время продолжительности операции ($86,7 \pm 9,6$ против $51,5 \pm 5,3$ мин, $p < 0,001$), а также большую интраоперационную кровопотерю ($212,0 \pm 35,5$ против $76,5 \pm 16,1$ мл, $p < 0,001$). Однако в группе эндопротезирования ТБС были отмечены достоверно более ранняя активизация и вертикализация пациентов ($3,1 \pm 1,4$ против $43,3 \pm 13,09$ сут, $p < 0,001$) и более раннее время полной нагрузки на оперированную конечность после выполнения вмешательств ($33,5 \pm 3,1$ против $77,9 \pm 12,0$ сут, $p < 0,001$). Показатели оценочных шкал Harris hip и SF-36 через 1, 3 и 6 мес после проведенных операций были выше в группе эндопротезирования ТБС ($p < 0,05$ для всех), однако не было выявлено достоверной разницы в общей частоте послеоперационных осложнений между двумя группами ($p = 0,41$) [68].

В публикации J.I. Yoo и соавт. (2017) по результатам проведения систематического обзора и метаанализа особенностей ранней реабилитации пациентов пожилого возраста после хирургического лечения нестабильных чрезвертельных переломов ПОВК

посредством эндопротезирования ТБС и внутренней фиксации, опираясь также на исследования M.J. Parker и соавт. (2006) [65], пришли к выводу о том, что преимуществами операций эндопротезирования являются более ранняя мобилизация пациентов и лучшие функциональные исходы лечения по сравнению с внутренней фиксацией. Однако не было выявлено значимой разницы в частоте развития осложнений, вызванных вмешательствами, смертности и частоты повторных операций [69].

S.G. Fichman и соавт. (2016) провели контролируемое исследование, включавшее сопоставление исходов лечения пациентов с нестабильными чрезвертельными переломами ПОВК типов 31A2.2/3 и 31A3 по классификации АО/ОТА после выполнения эндопротезирования ТБС (группа 1; 29 пациентов) и интрамедуллярного остеосинтеза (группа 2; 29 пациентов). При этом не было обнаружено значимой разницы между группами по таким критериям, как кровопотеря, сроки госпитализации, продолжительность операции, количество выписанных на реабилитацию пациентов. Вполне сопоставимые результаты в обеих группах были получены также по результатам использования Оксфордской шкалы состояния ТБС (OHS) и SF-12. При этом доля пациентов с серьезными послеоперационными осложнениями в группе 1 составила 3,4%, в то время как для группы 2 данный показатель составил 20,7%. В результате исследования в качестве предпочтительного метода лечения нестабильных чрезвертельных переломов у пациентов старшей возрастной группы авторами было определено эндопротезирование ТБС, способное, помимо ранее указанных преимуществ, сократить вероятность возникновения необходимости проведения повторных операций [51].

В мультицентровом исследовании P. Bonneville и соавт. (2011) также был проведен сравнительный анализ исходов лечения 247 пациентов с нестабильными чрезвертельными переломами ПОВК, из которых у 113 был выполнен интрамедуллярный остеосинтез, а у 134 — эндопротезирование ТБС со средним сроком

наблюдения 6 мес. В ходе этого исследования выявлен сопоставимый уровень смертности за трехмесячный период среди пациентов в обеих группах (21,2% против 22%). При этом частота возникновения общих осложнений была выше в группе остеосинтеза (21,5% против 14,5%), как и частота возникновения механических осложнений, связанных с имплантатом (12,5% против 2,8%) [70].

В метаанализе, проведенном в 2020 г. и включавшем 9 исследований и 1300 пациентов, авторы пришли к выводу о том, что в сравнении с группой интрамедуллярного остеосинтеза, пациенты из группы гемиартропластики ТБС раньше активизировались в послеоперационном периоде, а количество осложнений, ассоциированных с имплантатом, у них было меньше. Однако при эндопротезировании ТБС отмечена большая продолжительность операций и сравнительно большая интраоперационная кровопотеря. При этом не было выявлено различий в отношении смертности, частоты развития тромбоза глубоких вен, костных несращений и поверхностных инфекций в области хирургического вмешательства, а также необходимости повторных операций и длительности стационарного лечения. И поэтому, по мнению авторов, гемиартропластика может быть лучшим выбором при лечении пожилых пациентов с нестабильными чрезвертельными переломами ПОВК [71].

В целом, несмотря на то, что большое количество современных исследований указывает на сокращение частоты осложнений ввиду разработки и совершенствования имплантатов для выполнения остеосинтеза, в хирургической практике все более предпочтительным вариантом лечения при нестабильных чрезвертельных переломах ПОВК у пациентов пожилого возраста становится эндопротезирование ТБС, позволяющее избежать рисков развития осложнений, связанных с имплантатом и перспективы выполнения повторного (ревизионного) эндопротезирования, сопряженного с техническими трудностями (таблица). Несомненными преимуществами эндопротезирования

Таблица

Список публикаций, отображающий сравнение осложнений интрамедуллярного остеосинтеза и эндопротезирования тазобедренного сустава

Автор, год	Осложнения	
	остеосинтез	эндопротезирование
K. Sinno, 2010	Общие — 26%	Общие — 10%
P. Bonneville, 2011	Общие — 21,5% Связанные с имплантатом — 12,5%	Общие — 14,5% Связанные с имплантатом — 2,8%
S.G. Fichman, 2016	Общие — 20,7%	Общие — 3,4%
B. Nie, 2017	Связанные с имплантатом — 6,4%	Связанные с имплантатом — 3,2%
D.P. Tu, 2020	Связанные с имплантатом — 11,1%	Связанные с имплантатом — 3%

ТБС являются также возможность более ранней мобилизации пациентов в послеоперационном периоде и достоверно лучшие функциональные результаты лечения по сравнению с таковыми при внутренней фиксации.

Заключение

На основании анализа профильных научных публикаций отечественных и зарубежных авторов можно заключить, что при лечении пациентов в возрасте старше 60 лет с нестабильными чрезвертельными переломами ПОВК использование интрамедуллярной фиксации для остеосинтеза демонстрирует высокий риск развития осложнений, связанных с имплантатом (несостоятельность фиксации, cut-out-эффект и др.), что, как правило, приводит к необходимости повторных вмешательств и зачастую к конверсии в технически сложное эндопротезирование ТБС. При этом все большее число публикаций последних лет показывает высокую эффективность применения у пациентов обсуждаемой категории эндопротезирования ТБС с использованием биполярных конструкций либо си-

стем двойной мобильности и бедренного компонента дистальной фиксации. Указанные исследования являются перспективными с точки зрения изучения обсуждаемой патологии и разработки алгоритма рационального выбора варианта оперативного лечения. Все изложенное подтверждает важность и необходимость углубленных исследований в рассмотренном направлении.

Дополнительная информация

Раскрытие интересов. Авторы декларируют отсутствие явных и потенциальных конфликтов интересов, связанных с публикацией настоящей статьи.

Вклад авторов. Авторы декларируют соответствие своего авторства международным критериям ICMJE. Все авторы в равной степени участвовали в подготовке публикации: разработка концепции статьи, получение и анализ фактических данных, написание и редактирование текста статьи, проверка и утверждение текста статьи.

Источник финансирования. Авторы декларируют отсутствие внешнего финансирования для публикации статьи.

Список литературы

1. Воронцова Т.Н., Богопольская А.С., Чёрный А.Ж. и др. Структура контингента больных с переломами проксимального отдела бедра и расчет среднегодовой потребности в экстренном хирургическом лечении. Травматология и ортопедия России 2016; 22 (1): 7–20. [Vorontsova T.N., Bogopol'skaya A.S., Cherny A.Zh. et al. Cohort structure of patients with proximal femur fractures and estimation of average annual demand for emergency surgical treatment. *Travmatologiya i ortopediya Rossii* 2016; (1): 7–20 (In Russ.)]. doi: 10.21823/2311-2905-2016-0-1-7-20.
2. Лесняк О.М., Кочиш А.Ю., Беленький И.Г. и др. Междисциплинарный консенсус по оказанию помощи пожилым пациентам с переломами проксимального отдела бедренной кости на основе ортогериатрического подхода. Медицинский альянс 2025; 13 (1): 31–55. [Lesnyak O.M., Kochish A.Yu., Belenkiy I.G. et al. Interdisciplinary consensus on the care of elderly patients with HIP fractures based on an orthogeriatric approach. *Medicinskij al'jans* 2025; (1): 31–55 (In Russ.)]. doi: 10.36422/23076348-2025-13-1-31-55. EDN NXICCA.
3. Teague D.C., Ertl W.J., Hickerson L. et al. What's new in orthopaedic trauma. *The Journal of Bone and Joint Surgery* 2016; 98: 1142–1149. doi: 10.2106/JBJS.16.00378.
4. Дулаев А.К., Цед А.Н., Радыш В.Е. и др. Особенности хирургического лечения пациентов с внесуставными переломами проксимального отдела бедренной кости. Травматология и ортопедия России 2010; 4 (58): 11–17. [Dulaev A.K., Tsed A.N., Radysh V.G. et al. Features of surgical treatment of patients with the extraarticular hip fracture. *Travmatologiya i ortopediya Rossii* 2010; (4): 11–17 (In Russ.)].
5. Дубров В.Э., Шелупаев А.А., Арутюнов Г.П. и др. Переломы проксимального отдела бедренной кости. Клиника, диагностика и лечение (Клинические рекомендации, в сокращении). Вестник травматологии и ортопедии им. Н.Н. Приорова 2021; 28 (4): 49–89. [Dubrov V.E., Shelupaev A.A., Arutyunov G.P. et al. Fractures of the proximal femur. Clinical features, diagnosis and treatment (Clinical guidelines, abridged version). *N.N. Priorov Journal of Traumatology and Orthopedics* 2021; 28 (4): 49–89 (In Russ.)]. doi: 10.17816/vto100763.
6. Лесняк О.М., Ершова О.Б., Белова К.Ю. и др. Эпидемиология остеопоротических переломов в Российской Федерации и российская модель FRAX. Остеопороз и остеопатии 2014; 17 (3): 3–8. [Lesnyak O.M., Ershova O.B., Belova K.Yu. et al. Epidemiology of osteoporotic fractures in the Russian Federation and the Russian FRAX model. *Osteoporoz i osteopatii* 2014; 17 (3): 3–8 (In Russ.)]. doi: 10.14341/osteo201433-8.
7. Meinberg E., Agel J., Roberts C. et al. Fracture and Dislocation Classification Compendium-2018. *Journal of Orthopaedic Trauma* 2018; January 32 (1) Suppl.; Ruedi T.P., Buckley R.E., Moran C.G. *AO Principles of Fracture Management*. 2007.
8. Родионова С.С., Аси Х.З.А., Кривова А.В. и др. Дооперационные предикторы летальности при переломах проксимального отдела бедренной кости. Вестник травматологии и ортопедии им. Н.Н. Приорова 2024; 31 (1): 9–19. [Rodionova S.S., Asi H.Z.A., Krivova A.V. et al. Preoperative predictors of mortality in fractures of the proximal femur. *Vestnik travmatologii i ortopedii im. N.N. Priorova* 2024; 31 (1): 9–19 (In Russ.)]. doi: https://doi.org/10.17816.
9. Veronese N., Maggi S. Epidemiology and Social Costs of Hip Fracture. *Injury* 2018; 49 (8): 1458–1460. doi: 10.1016/j.injury.2018.04.015.
10. Mattisson L., Bojan A., Enocson A. Epidemiology, treatment and mortality of trochanteric and subtrochanteric hip fractures: data from the Swedish fracture register. *BMC Musculoskelet. Disord.* 2018; 19 (1): 369. doi: 10.1186/s12891-018-2276-3.
11. Yong C., Tan C., Penafort R. Dynamic hip screw compared to condylar blade plate in the treatment of unstable fragility intertrochanteric fractures. *Malays orthop. J.* 2009; 3: 13–18.
12. Bojan A.J., Beimeel C., Taglang G., Collin D., Ekholm C., Jönsson A. Critical factors in cut-out complication after gamma nail

- treatment of proximal femoral fractures. *BMC Musculoskelet Disord.* 2013; 14: 1. doi: 10.1186/1471-2474-14-1.
13. Gleich J., Neuerburg C., Linhart C. et al. Inferior outcome after unstable trochanteric fracture patterns compared to stable fractures in the elderly. *Journal of Clinical Medicine* 2021; 10 (2): 1–9.
 14. Lu Y., Uppal H.S. Hip Fractures: Relevant Anatomy, Classification, and Biomechanics of Fracture and Fixation. *Geriatric Orthopaedic Surgery & Rehabilitation* 2019; 10: 1–10.
 15. Meinberg E.G., Agel J., Roberts C.S. et al. Fracture and Dislocation Classification Compendium-2018. *J. Orthop. Trauma* 2018; 1: S1-S170. doi: 10.1097/BOT.0000000000001063.
 16. Абдель Рахим М.Х., Авад М. и др. Применение проксимального бедренного стержня и динамического бедренного винта в лечении чрезвертельных переломов бедренной кости без или с минимальным смещением: сравнительное проспективное исследование. *Травматология и ортопедия России* 2025; 31 (4): 84–91. [Abdel Rahim M.H., Awad M. et al. Comparison between proximal femoral nail and dynamic hip screw in non-displaced or minimally displaced intertrochanteric fractures of the femur: a prospective study. *Travmatologija i ortopedija Rossii* 2025; 31 (4): 84–91 (In Russ.)]. doi: 10.17816/2311-2905-17731.
 17. Ямщиков О.Н., Емельянов С.А., Мордовин С.А. и др. Ошибки и осложнения послеоперационного ведения больных с чрезвертельными переломами. *Политравма* 2021; (1): 60–66. [Yamschikov O.N., Emelyanov S.A., Mordovin S.A. et al. Mistakes and complications of postoperative management of patients with transtrochanteric hip fractures. *Politravma* 2021 (1): 60–66 (In Russ.)]. doi: 10.24411/1819-1495-2021-10008.
 18. Mears S.C. Classification and Surgical Approaches to Hip Fractures for Nonsurgeons. *Clinics in Geriatric Medicine* 2014; 30 (2): 229–241.
 19. Mittal R., Banerjee S. Proximal femoral fractures: Principles of management and review of literature. *J. Clin. Orthop. Trauma* 2012; 3 (1): 15–23. doi: 10.1016/j.jcot.2012.04.001.
 20. Tawari A.A., Kempegowda H., Suk M. et al. What makes an intertrochanteric fracture unstable in 2015? Does the lateral wall play a role in the decision matrix? *Journal of orthopaedic trauma* 2015; 29 (4): 4–9.
 21. Kani K.K., Porrino J.A., Mulcahy H. et al. Fragility fractures of the proximal femur: review and update for radiologists. *Skeletal Radiology* 2019; 48 (1): 29–45.
 22. Щербаков И.М., Дубров В.Э., Шкода А.С. и др. Лечение чрезвертельных переломов у пожилых пациентов — насколько важна динамическая фиксация? *Гений ортопедии* 2021; 27 (5): 502–507. [Shcherbakov I.M., Dubrov V.E., Shkoda A.S. et al. Treatment of pertrochanteric fractures in elderly patients: is dynamic fixation so important? *Genij Ortopedii* 2021; 27 (5): 502–507 (In Russ.)]. <https://doi.org/10.18019/1028-4427-2021-27-5-502-507>.
 23. Li J., Tang S., Zhang H. et al. Clustering of morphological fracture lines for identifying intertrochanteric fracture classification with Hausdorff distance-based K-means approach. *Injury* 2019; 50: 939–949. doi: 10.1016/j.injury.2019.03.032.
 24. Müller M.E., Allgöwer M., Schneider R., Willenegger H. *Manual of Internal fixation.* 1991.
 25. Steffann F., Rubens-Duval B., Hutten D. Should trochanteric fractures in elderly patients be treated by arthroplasty or internal fixation? *Orthop. Traumatol. Surg. Res.* 2024; 110 (1S): 103778. doi: 10.1016/j.otsr.2023.103778
 26. Anglen J.O., Weinstein J.N. American Board of Orthopaedic Surgery Research Committee. Nail or plate fixation of intertrochanteric hip fractures: changing pattern of practice. A review of the American Board of Orthopaedic Surgery Database. *J. Bone Joint Surg. Am.* 2008; 90 (4): 700–707. doi: 10.2106/JBJS.G.00517.
 27. Sun D., Wang C., Chen Y. et al. A meta-analysis comparing intramedullary with extramedullary fixations for unstable femoral intertrochanteric fractures. *Medicine (Baltimore)* 2019; 98 (37): e17010. doi: 10.1097/MD.00000000000017010.
 28. Yu X., Wang H., Duan X. et al. Intramedullary versus extramedullary internal fixation for unstable intertrochanteric fracture., a meta-analysis. *Acta Orthop. Traumatol. Turc.* 2018; 52 (4): 299–307. doi: 10.1016/j.aott.2018.02.009.
 29. Favreau H., Ehlinger M., Adam P. et al. Total hip arthroplasty with exclusive use of dual-mobility cup after failure of internal fixation in trochanteric fracture. *Orthop. Traumatol. Surg. Res.* 2020; 106 (4): 645–649. doi: 10.1016/j.otsr.2020.02.011.
 30. Майоров Б.А., Бельский И.Г., Сергеев Г.Д. и др. Анализ рентгенологической анатомии проксимального отдела бедренной кости после интрамедуллярного остеосинтеза переломов вертельной зоны. *Травматология и ортопедия России* 2025; 31 (1): 55–67. [Maierov B.A., Belenkiy I.G., Sergeev G.D. et al. Analysis of the Radiological Anatomy of the Proximal Femur after the Intramedullary Nailing of Trochanteric Fractures. *Travmatologija i ortopedija Rossii* 2025; 31 (1): 55–67 (In Russ.)]. doi: 10.17816/2311-2905-17575.
 31. Patel V.J., Patel N.B., Tank P.M., Upadhyay K.A., Ashwin K.K. The Role of Computed Tomography and Radiographs in the Management of Intertrochanteric Fractures. *Malaysian Orthopaedic Journal* 2023 Nov; 17 (3): 17–25. doi: 10.5704/MOJ.2311.004.
 32. Chang S.M., Zhang Y.Q., Ma Z., Li Q., Dargel J., Eysel P. Fracture reduction with positive medial cortical support: a key element in stability reconstruction for the unstable pertrochanteric hip fractures. *Arch. Orthop. Trauma Surg.* 2015; 135: 811–818. doi: 10.1007/s00402-015-2206-x.
 33. Mao W., Ni H., Li L., He Y., Chen X., Tang H. et al. Comparison of Baumgaertner and Chang reduction quality criteria for the assessment of trochanteric fractures. *Bone Joint Res.* 2019; 8:502–508. doi: 10.1302/2046-3758.810.BJR-2019-0032.R1.
 34. Baumgaertner M.R., Curtin S.L., Lindskog D.M. Intramedullary versus extramedullary fixation for the treatment of intertrochanteric hip fractures. *Clin. Orthop. Relat. Res.* 1998; 348: 87–94. doi: 10.1097/00003086-199803000-00015.
 35. Kim Y., Dheep K., Lee J., Yoon Y.C., Shon W.Y., Oh C.W. et al. Hook leverage technique for reduction of intertrochanteric fracture. *Injury* 2014; 45: 1006–1010. doi: 10.1016/j.injury.2014.02.007.
 36. Morvan A., Boddaert J., Cohen-Bittan J., Picard H., Pascal-Mousellard H., Khiami F. Risk factors for cut-out after internal fixation of trochanteric fractures in elderly subjects. *Orthop. Traumatol. Surg. Res.* 2018; 104: 1183–1187. doi: 10.1016/j.otsr.2018.06.021.
 37. Buyukdogan K., Caglar O., Isik S. et al. Risk factors for cut-out of double lag screw fixation in proximal femoral fractures. *Injury* 2017; 48: 414–418. doi: 10.1016/j.injury.2016.11.018.
 38. Fukuda F., Hijioka A., Toba N. et al. New reduction classification which is based on post-operative displacement in femoral intertrochanteric fractures. *Orthopaed Proc.* 2018; 95-B: 78–79.
 39. Fukuda F. Reduction methods to gain the post surgical stability for trochanteric fractures. *J. Jpn Soc. Fract Repair.* 2015; 37: 247–251.
 40. Itou J., Kuramitsu Y., Hatta S., Okazaki K. AP3×ML3 reduction quality classification for femoral trochanteric fractures: validation for reliability focusing on positive medial cortical support. *J. Orthop. Surg. Res.* 2023 Jan 24; 18 (1): 64.
 41. Liu P., Jin D., Zhang C. et al. Revision Surgery due to Failed Internal Fixation of Intertrochanteric Femoral Fracture: Current State-of-the-Art. *BMC Musculoskelet Disord.* 2020; 21 (1): 573. doi: 10.1186/s12891-020-03593-8.
 42. Werner-Tutschku W., Lajtai G., Schmiedhuber G. et al. Intra- und Perioperative Komplikationen bei der Stabilisierung von per- und subtrochantären Femurfrakturen mittels PFN [Intra- and perioperative complications in the stabilization of

- per-and subtrochanteric femoral fractures by means of PFN]. *Unfallchirurg* 2002; 105 (10): 881–885 (In German). doi: 10.1007/s00113-002-0416-5.
43. Jensen J.S., Sonne-Holm S., Tøndevold E. Unstable trochanteric fractures. A comparative analysis of four methods of internal fixation. *Acta Orthop Scand.* 1980; 51 (6): 949–962. doi: 10.3109/17453678008990900.
 44. Baumgaertner M.R., Curtin S.L., Lindskog D.M. et al. The value of the tip-apex distance in predicting failure of fixation of peritrochanteric fractures of the HIP. *J. Bone Joint Surg. Am.* 1995; 77 (7): 1058–1064. doi: 10.2106/00004623-199507000-00012.
 45. Wu C.C., Shih C.H., Lee M.Y. et al. Biomechanical analysis of location of lag screw of a dynamic hip screw in treatment of unstable intertrochanteric fracture. *J. Trauma* 1996; 41 (4): 699–702. doi: 10.1097/00005373-199610000-00017.
 46. Haynes R.C., Pöll R.G., Miles A.W. et al. Failure of femoral head fixation: a cadaveric analysis of lag screw cut-out with the gamma locking nail and AO dynamic hip screw. *Injury* 1997; 28 (5-6): 337–341. doi: 10.1016/s0020-1383(97)00035-1.
 47. Kuzyk P.R., Zdero R., Shah S. et al. Femoral Head Lag Screw Position for Cephalomedullary Nails: A Biomechanical Analysis. *J. Orthop. Trauma* 2012; 26 (7): 414–421. doi: 10.1097/BOT.0b013e318229acca.
 48. Kashigar A., Vincent A., Gunton M.J. et al. Predictors of failure for cephalomedullary nailing of proximal femoral fractures. *Bone Joint J.* 2014; 96-B (8): 1029–1034. doi: 10.1302/0301-620X.96B8.33644.
 49. Hao Y., Zhang Z., Zhou F. et al. Risk Factors for Implant Failure in Reverse Oblique and Transverse Intertrochanteric Fractures Treated with Proximal Femoral Nail Antirotation (PFNA). *J. Orthop. Surg. Res.* 2019; 14 (1): 350. doi: 10.1186/s13018-019-1414-4.
 50. Martinho T., Stoffel K. Treatment of Intertrochanteric Femur Fractures with Hip Arthroplasty in Older Patients: A Narrative Review of Indications and Outcomes *Medicina (Kaunas)* 2021 Jul 27; 57 (8): 763. doi: 10.3390/medicina57080763.
 51. Fichman S.G., Mäkinen T.J., Safir O. et al. Arthroplasty for unstable peritrochanteric hip fractures may offer a lower re-operation rate as compared to cephalomedullary nailing. *Int. Orthop.* 2016; 40: 15–20. doi: 10.1007/s00264-015-2794-7.
 52. Zora H., Bayrak G., Bilgen Ö.F. A Novel Interfragmentary Technique vs. A Conventional Posterolateral Approach for Unstable Femoral Intertrochanteric Fractures in the Elderly: A Retrospective Cohort Study *Medicina (Kaunas)* 2025 Mar 27; 61 (4): 605. doi: 10.3390/medicina61040605.
 53. Noda M., Saegusa Y., Takahashi M. et al. Comparison of Post-Operative Muscular Strength Between Gamma Nailing and Hemiarthroplasty System in Femoral Intertrochanteric Fractures. *Open Orthop. J.* 2017; 11: 255–262. doi: 10.2174/1874325001711010255.
 54. Elmorsy A., Saied M., Zaied M. et al. Primary Bipolar Arthroplasty in Unstable Intertrochanteric Fractures in Elderly. *Open Orthop. J.* 2012; 2 (1): 13–17. doi: 10.4236/ojo.2012.21003.
 55. Harwin S.F., Stern R.E., Kulick R.G. Primary Bateman-Leinbach bipolar prosthetic replacement of the hip in the treatment of unstable intertrochanteric fractures in the elderly. *Orthopedics* 1990; 13 (10): 1131–1136. doi: 10.3928/0147-7447-19901001-09.
 56. Broos P.L., Rommens P.M., Geens V.R. et al. Peritrochanteric fractures in the elderly. Is the Belgian VDP prosthesis the best treatment for unstable fractures with severe comminution? *Acta Chir. Belg.* 1991; 91 (5): 242–249. PMID: 1950312.
 57. Kim J.T., Kim H.H., Kim J.H. et al. Mid-Term Survivals After Cementless Bipolar Hemiarthroplasty for Unstable Intertrochanteric Fractures in Elderly Patients. *J. Arthroplasty* 2018; 33 (3): 777–782. doi: 10.1016/j.arth.2017.10.027.
 58. Kyle R.F., Wright T.M., Burstein A.H. Biomechanical analysis of the sliding characteristics of compression hip screws. *J. Bone Joint Surg. Am.* 1980; 62 (8): 1308–1314. PMID: 7440609.
 59. Kim W.Y., Han C.H., Park J.I. et al. Failure of intertrochanteric fracture fixation with a dynamic hip screw in relation to pre-operative fracture stability and osteoporosis. *Int. Orthop.* 2001; 25 (6): 360–362. doi: 10.1007/s002640100287.
 60. Sinno K., Sakr M., Girard J. et al. The effectiveness of primary bipolar arthroplasty in treatment of unstable intertrochanteric fractures in elderly patients. *N. Am. J. Med. Sci.* 2010; 2 (12): 561–568. doi: 10.4297/najms.2010.2561.
 61. Zhao W.-Q., Li X.-S., Yu K.-Q., Xie R.-Zh., Hua J., Huang J.-F. Management of Hip Arthroplasty for Intertrochanteric Fractures Under the Treatment Concept of Periprosthetic. *Fractures Orthop. Surg.* 2025 Aug 26; 17 (11): 3089–3099. doi: 10.1111/os.70164.
 62. Chehade M.J., Carbone T., Awwad D. et al. Influence of fracture stability on early patient mortality and reoperation after peritrochanteric and intertrochanteric hip fractures. *J. Orthop. Trauma* 2015; 29 (12): 538–543. doi: 10.1097/BOT.0000000000000359.
 63. Geiger F., Zimmermann-Stenzel M., Heisel C. et al. Trochanteric fractures in the elderly: the influence of primary hip arthroplasty on 1-year mortality. *Arch. Orthop. Trauma Surg.* 2007; 127 (10): 959–966. doi: 10.1007/s00402-007-0423-7.
 64. Kim S.Y., Kim Y.G., Hwang J.K. Cementless calcar-replacement hemiarthroplasty compared with intramedullary fixation of unstable intertrochanteric fractures. A prospective, randomized study. *J. Bone Joint Surg. Am.* 2005; 87 (10): 2186–2192. doi: 10.2106/JBJS.D.02768.
 65. Parker M.J., Handoll H.H. Replacement arthroplasty versus internal fixation for extracapsular hip fractures in adults. *Cochrane Database Syst. Rev.* 2006; (2): CD000086. doi: 10.1002/14651858.CD000086.pub2.
 66. Mäkinen T.J., Gunton M., Fichman S.G. et al. Arthroplasty for Peritrochanteric Hip Fractures. *Orthop. Clin. North Am.* 2015; 46 (4): 433–444. doi: 10.1016/j.joc.2015.06.001.
 67. Nie B., Wu D., Yang Z., Liu Q. Comparison of intramedullary fixation and arthroplasty for the treatment of intertrochanteric hip fractures in the elderly: A meta-analysis. *Medicine (Baltimore)* 2017; 96 (27): e7446. doi: 10.1097/MD.0000000000007446.
 68. Sun M., Liang H.-R., Zhang H., Bai T., Xu R.-D., Duan S.-Yu., Cai Zh.-C. Surgical options for Evans-Jensen type IV intertrochanteric femur fractures in the elderly over 65: a comparison between total hip arthroplasty and proximal femoral nail antirotation. *Front Surg.* 2025 Jan 7; 11: 1510094. doi: 10.3389/fsurg.2024.1510094.
 69. Yoo J.I., Ha Y.C., Lim J.Y. et al. Early Rehabilitation in Elderly after Arthroplasty versus Internal Fixation for Unstable Intertrochanteric Fractures of Femur: Systematic Review and Meta-Analysis. *J. Korean Med. Sci.* 2017; 32 (5): 858–867. doi: 10.3346/jkms.2017.32.5.858.
 70. Bonneville P., Saragaglia D., Ehlinger M. et al. French Hip and Knee Society (SFHG); Trauma Surgery Academy (GETRAUM). Trochanteric locking nail versus arthroplasty in unstable intertrochanteric fracture in patients aged over 75 years. *Orthop. Traumatol. Surg. Res.* 2011; 97 (6 Suppl.): S95–100. doi: 10.1016/j.otsr.2011.06.009.
 71. Tu D.P., Liu Z., Yu Y.K., Xu C., Shi X.L. Orthop Surg. Internal Fixation versus Hemiarthroplasty in the Treatment of Unstable Intertrochanteric Fractures in the Elderly: A Systematic Review and Meta-Analysis 2020 Aug; 12 (4): 1053–1064. doi: 10.1111/os.12736.

Поступила в редакцию: 09.01.2026 г.

Сведения об авторах:

Лях Алексей Романович — врач травматолог-ортопед ФГБУ «Национальный медицинский исследовательский центр травматологии и ортопедии им. Р.Р. Вредена» Минздрава России; 195427, Санкт-Петербург, ул. Академика Байкова, д. 8; ORCID 0009-0002-0569-3945;

Стафеев Дмитрий Викторович — кандидат медицинских наук, доцент, врач травматолог-ортопед, заведующий кафедрой травматологии и ортопедии ФГБУ «Национальный медицинский исследовательский центр травматологии и ортопедии им. Р.Р. Вредена» Минздрава России; 195427, Санкт-Петербург, ул. Академика Байкова, д. 8; ORCID 0009-0001-4332-2574;

Специальный Денис Владимирович — врач травматолог-ортопед ФГБУ «Национальный медицинский исследовательский центр травматологии и ортопедии им. Р.Р. Вредена» Минздрава России; 195427, Санкт-Петербург, ул. Академика Байкова, д. 8; ORCID 0000-0002-7597-2918;

Кочиш Александр Юрьевич — доктор медицинских наук, профессор, главный научный сотрудник ФГБУ «Национальный медицинский исследовательский центр травматологии и ортопедии им. Р.Р. Вредена» Минздрава России; 195427, Санкт-Петербург, ул. Академика Байкова, д. 8; ORCID 0000-0002-2466-7120;

Беленький Игорь Григорьевич — доктор медицинских наук, профессор, руководитель отдела травматологии и ортопедии ГБУ «Санкт-Петербургский научно-исследовательский институт скорой помощи им. И.И. Джанелидзе»; 192242, Санкт-Петербург, Будапештская ул., д. 3, лит. А; профессор кафедры травматологии и ортопедии ФБГОУ ВО «Санкт-Петербургский государственный университет», 199106, Санкт-Петербург, 21-я линия В.О., д. 8а; ORCID 0000-0001-9951-5183;

Майоров Борис Александрович — кандидат медицинских наук, старший научный сотрудник отдела травматологии и ортопедии ГБУ «Санкт-Петербургский научно-исследовательский институт скорой помощи им. И.И. Джанелидзе»; 192242, Санкт-Петербург, Будапештская ул., д. 3, лит. А; доцент кафедры травматологии и ортопедии ФБГОУ ВО «Санкт-Петербургский государственный университет», 199106, Санкт-Петербург, 21-я линия В.О., д. 8а; доцент кафедры травматологии и ортопедии ФБГОУ ВО «Первый Санкт-Петербургский государственный медицинский университет им. акад. И.П. Павлова» Минздрава России; 197022, Санкт-Петербург, ул. Льва Толстого, д. 6–8; ORCID 0000-0003-1559-1571.