

# Клинический случай устранения дефекта грудной стенки TRAM-лоскутом в условиях дефицита тканей

М.А. Медведчиков-Ардия<sup>1,2</sup>, Е.А. Корымасов<sup>1</sup>, А.С. Бенян<sup>1</sup>

<sup>1</sup>Самарский государственный медицинский университет

<sup>2</sup>Самарская городская клиническая больница № 1 им. Н.И. Пирогова

## TRAM-flap plasty of the chest wall defect in conditions of tissue deficiency: clinical case

M. Medvedchikov-Ardiia<sup>1,2</sup>, E. Korymasov<sup>1</sup>, A. Benian<sup>1</sup>

<sup>1</sup>Samara State Medical University

<sup>2</sup>Samara City Clinical Hospital No. 1 name after N.I. Pirogov

© Коллектив авторов, 2023 г.

### Резюме

Устранение дефектов грудной стенки нередко представляет трудности для торакальных хирургов. В хирургической практике иногда приходится импровизировать, чтобы с минимальным риском для пациента помочь справиться с последствиями обширного вмешательства. В статье представлен опыт лечения пациента с раком кожи, развившимся на фоне обширного послеожогового рубца грудной стенки. Выполненное радикальное лечение с одномоментным реконструктивно-восстановительным вмешательством с применением TRAM-лоскута привели к выздоровлению пациента. Особенностью клинического случая является наличие дефицита у пациента нормальной кожи в месте операции, что послужило основанием для выбора именно этого варианта пластики.

**Ключевые слова:** дефект грудной стенки, рак кожи, мышечная пластика, TRAM-лоскут

### Summary

Plastic surgery of chest wall defects is often difficult for thoracic surgeons. In surgical practice, it is sometimes necessary to improvise in order to help cope with the consequences of a major intervention with minimal risk to the patient. The article presents the experience of treating a patient with skin cancer that developed against the background of an extensive post-burn scar of the chest wall. The performed radical treatment with simultaneous reconstructive and restorative intervention using a TRAM-flap led to the patient's recovery. A feature of the clinical case is the patient's deficiency of normal skin at the site of surgery, which served as the basis for choosing this particular variant of plastic surgery.

**Keywords:** chest wall defect, skin cancer, muscle flap, TRAM-flap

### Введение

Дефекты грудной стенки после обширных вмешательств в торакальной хирургии требуют оперативного закрытия вне зависимости от этиологии пато-

логического процесса. Отличаться будет лишь срок выполнения реконструкции. На сегодняшний день арсенал способов хирургического лечения таких дефектов весьма разнообразен: начиная от свободного расщепленного кожного лоскута и заканчивая

комбинированными видами пластики, включающими мышечные трансплантаты и металлические имплантаты [1, 2]. Выбор того или иного из них зависит не только от параметров раны, но и от личных предпочтений хирурга [1]. Однако в хирургической практике бывают случаи, когда известные и хорошо себя зарекомендовавшие варианты реконструктивных операций не могут быть применены из-за определенных анатомических особенностей пациентов или объема резецированных тканей [3]. В таких случаях приходится импровизировать, чтобы с минимальным риском для пациента помочь справиться с последствиями обширного вмешательства [4]. Особые трудности возникают, если раневой дефект формируется в результате радикальной операции по поводу злокачественного новообразования. В этом случае реконструктивно-восстановительный этап должен быть осуществлен «здесь и сейчас», а значит, дефицит тканей и пластический материал должны быть спрогнозированы еще до операции.

### Цель

Цель демонстрации — показать возможность применения поперечного мышечно-кожного лоскута прямой мышцы живота (*transverse rectus abdominis myocutaneus* — TRAM) для устранения дефекта грудной стенки в условиях дефицита тканей.

### Клиническое наблюдение

Пациент А., 62 лет, поступил в хирургическое тооракальное отделение клиники хирургии Института профессионального образования Самарского государственного медицинского университета 12.04.2022 с жалобами на наличие опухолевидного образования с язвенным кратером в центре в области передней грудной стенки на границе средней и нижней трети грудины. Данное новообразование появилось в декабре 2021 г. Пациент обследовался в онкологическом центре, в котором после биопсии сформулировано гистологическое заключение: гиперкератоз, высокая степень дисплазии эпителия. Оперативное лечение предложено не было, хотя отмечены рост и изъязвление новообразования. Из анамнеза также известно, что в восьмилетнем возрасте пациент получил ожог туловища кипятком, после чего сформировался обширный рубец на грудной и верхней части брюшной стенок. С 2007 г. пациент находится на программном гемодиализе по поводу хронической болезни почек (ХБП) V стадии, которая развилась как исход хронического гломерулонефрита. Страдает хронической обструктивной болезнью легких (ХОБЛ). При поступлении общее состояние пациента вполне удовлетворительное, нормостеник, не истощен. Верхняя граница послеожогового рубца располагается на уровне второго межреберья

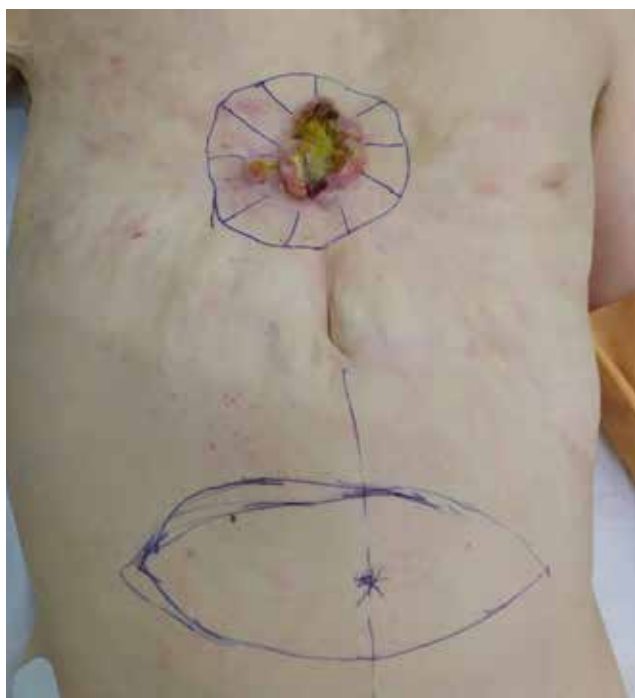
справа; левая — на уровне четвертого межреберья; правая — на уровне передней подмышечной линии до нижней границы VIII ребра; левая — на уровне средней подмышечной линии до восьмого межреберья; нижняя — по краю левой реберной дуги ниже мечевидного отростка на 4 см с переходом на седьмое межреберье справа. Площадь рубцово измененной кожи составила 2352 см<sup>2</sup>. Из-за такой обширной поверхности рубца произошла деформация кожного покрова и смещение анатомических ориентиров: пупок располагается в эпигастральной области, практически в проекции мечевидного отростка.

Новообразование размером 6,3×3,8 см располагается на границе средней и нижней трети грудины непосредственно в пределах послеожогового рубца. В центральной части новообразования определялся язвенный кратер 1,5×1,2 см с гнойным экссудатом. При компьютерной томографии органов грудной полости с внутривенным контрастированием определяется дефект мягких тканей передней грудной стенки с инфильтрацией подкожной жировой клетчатки, без деструкции кости. Компьютерная томография органов брюшной полости не выявила патологии. Увеличенные лимфатические узлы и другие новообразования в пределах грудной полости не определены. Выполненное ультразвуковое исследование всех групп лимфатических узлов наружной локализации также не подтвердило лимфаденопатии. В анализе крови: лейкоциты —  $10 \times 10^9/\text{л}$ , гемоглобин — 135 г/л, эритроциты —  $3,8 \times 10^{12}/\text{л}$ , тромбоциты —  $230 \times 10^9/\text{л}$ , уровень С-реактивного белка — 6 мг/л, креатинина — 140 мкмоль/л, мочевины — 22 ммоль/л.

Клинический диагноз: новообразование передней поверхности грудной стенки. Обширный послеожоговый рубец передней грудной и части передней брюшной стенок. ХБП 5 стадии, программный гемодиализ. ХОБЛ 2 степени.

Несмотря на отсутствие предоперационной гистологии, подтверждающей наличие рака, были выставлены показания к оперативному вмешательству: иссечению новообразования, пластике дефекта грудной стенки кожно-подкожно-фасциально-мышечным лоскутом на правой верхней надчревной артерии (TRAM-лоскут).

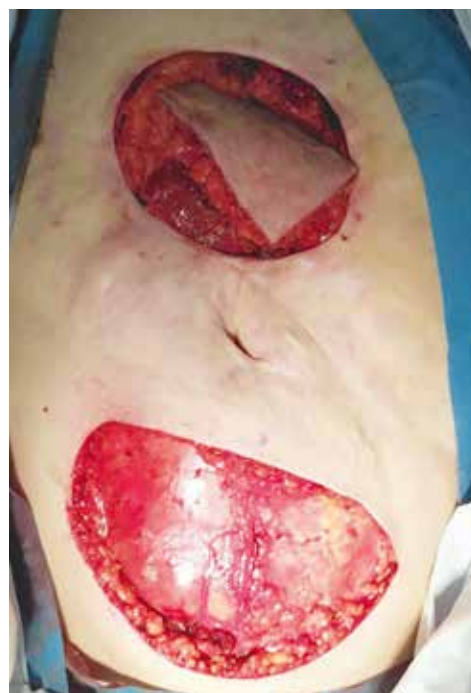С целью предоперационной разметки лоскута было выполнено цветное доплеровское картирование правой верхней надчревной артерии для подтверждения отчетливого артериального кровотока. Операция выполнена 14.04.2022. Непосредственно перед самим вмешательством произведена разметка линии рассечения кожи для удаления новообразования, а также линии разреза кожи на брюшной стенке в гипогастральной области для выкраивания трансплантата (рис. 1).



**Рис. 1.** Дооперационное фото пациента. Разметка операционного поля

Под общим обезболиванием в положении пациента на спине иссечено новообразование кожи с отступом от его краев на 20 мм. Инвазии опухоли в фасцию, мышцы, кость не выявлено. Края раневого дефекта представлены рубцовой тканью. Образовавшийся дефект кожи округлой формы диаметром 12 см. В гипогастральной области дугообразными разрезами длиной по 20 см в поперечном направлении рассечены кожа, подкожная клетчатка. По средней линии живота левая часть кожно-подкожного лоскута иссечена. В проекции правой прямой мышцы живота (ПМЖ) сформирован полнослойный TRAM-лоскут. При этом правые нижние надчревные артерия и вены перевязаны и пересечены. Проведена мобилизация кожно-подкожного слоя на всем протяжении передней брюшной стенки в проекции правой ПМЖ, которая затем на всем протяжении до реберной дуги отсечена от заднего листка своего влагалища. Образовавшийся TRAM-лоскут перемещен под кожей на переднюю грудную стенку и уложен в дефект (рис. 2).

Рана грудной стенки дренирована перфорированной силиконовой трубкой. Дренаж выведен в левом подреберье, подсоединен к вакуумной аспирации по Редону. Наложены нерассасывающиеся узловы швы, фиксирующие край трансплантата к краю рубцовой измененной кожи грудной стенки. С целью укрепления передней брюшной стенки выполнена ненатяжная пластика ее полипропиленовым сетчатым имплантатом. Имплантат вшит между краями переднего лист-

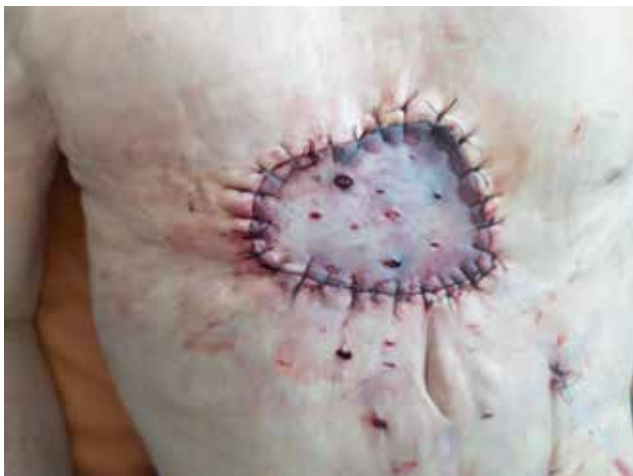

**Рис. 2.** Интраоперационное фото. TRAM-лоскут перемещен в дефект грудной стенки

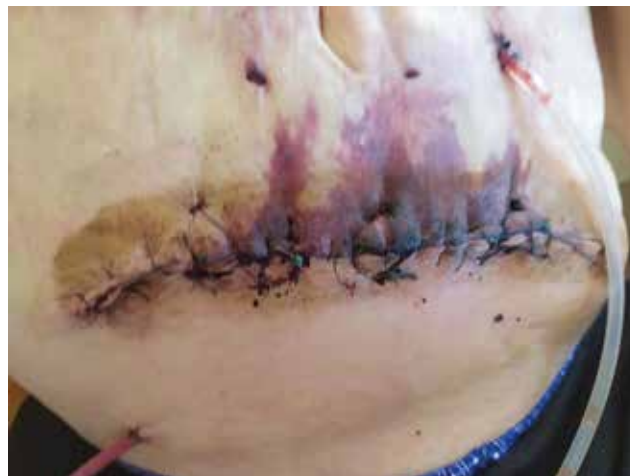ка влагалища правой ПМЖ. Рана передней брюшной стенки дренирована через контрапертуру в правом углу раны. Послойное ушивание раны брюшной стенки. Для снижения натяжения тканей и уменьшения ишемии трансплантата выполнены послабляющие разрезы кожи трансплантата. В послеоперационном периоде отделяемого по дренажам не было, дренажи удалены на 2-е сутки после операции. В течение 7 сут после операции пациент получал антиагрегантную и антикоагулянтную терапию, сеансы гипербарической оксигенации, сеансы программного гемодиализа.

Через 24 ч после операции отчетливо определялись участки ишемии кожи перемещенного лоскута, локализовавшиеся преимущественно по нижнему и левому краю (рис. 3). Через 48 ч после операции участки ишемии кожи также стали видны в области шва на передней брюшной стенке (рис. 4). Системной воспалительной реакции у пациента в послеоперационном периоде не было. Трансплантат оказался жизнеспособным. Зоны ишемии со временем трансформировались в ограниченный сухой некроз кожи. Заживление раны преимущественно первичным натяжением. Швы сняты на 12-е сутки после операции. Гистологическое исследование выявило плоскоклеточный ороговевающий рак кожи (высокодифференцированный, акантолитический тип), без инвазии по краям препарата.

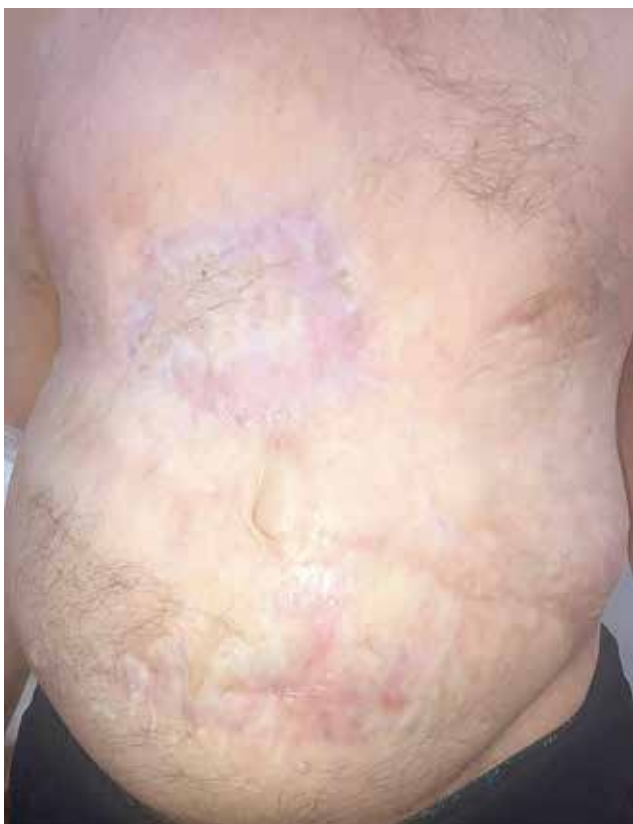Послеоперационный диагноз: плоскоклеточный ороговевающий рак кожи передней грудной стенки



**Рис. 3.** Послеоперационное фото грудной стенки пациента через 24 ч после операции



**Рис. 4.** Послеоперационное фото брюшной стенки пациента через 48 ч после операции



**Рис. 5.** Послеоперационное фото пациента через 11 мес

(C44.5) pT3N0M0, 3 стадия (UICC). Высокий риск рецидива опухоли по клиническим (размер опухоли более 20 мм, зона послеожогового рубца) и морфологическим (акантолитический тип) факторам риска. Пациент был выписан на 18-е сутки после операции. Осмотр проводился амбулаторно каждые 10 дней на протяжении первых 2 мес после операции. В результате заживление кожи под струпом на всем протяжении оперативного доступа. Пациент осмотрен через 6

и 11 мес: состояние удовлетворительное, жалоб нет, качеством жизни доволен. Перемещенный TRAM-лоскут полностью прижился, сформировался плотный надежный рубец как в области грудной стенки, так и в области забора трансплантата (рис. 5). Рецидива опухоли не выявлено. Пациент наблюдается и продолжает лечение в онкологическом диспансере.

### Обсуждение

Радикальное хирургическое лечение злокачественных новообразований кожи (в тех стадиях, когда оно показано), а также удаление опухолей, потенциально опасных в плане малигнизации или неverifiedированных, всегда сопровождается образованием обширных раневых дефектов, причем данная проблема возникает непосредственно уже перед оперирующим хирургом, так как онкологический радикализм и пластический этап взаимосвязаны. Эта взаимосвязь становится тем более актуальной, чем более запущенным оказывается основное заболевание. Представленное клиническое наблюдение является яркой иллюстрацией этого, особенно в условиях предшествующих изменений кожи. В представленном клиническом наблюдении отсутствовала нормальная кожа практически на всей поверхности передней грудной стенки, поэтому вопрос об ушивании, даже путем пластического перемещения кожи методом «треугольников», не рассматривался. Ригидность кожного рубца никогда не позволила бы провести мобилизацию кожи. Термический ожог в анамнезе с формированием обширного рубца послужил фактором риска развития рака кожи.

Решение проблемы усматривается в применении васкуляризированных мышечных лоскутов. В литературе широко описано использование лоскута широчайшей мышцы спины для устранения дефекта передней грудной стенки [7]. Однако в нашем клиническом

наблюдении это не могло быть реализовано по ряду причин. Во-первых, рубцовый процесс распространялся на боковые поверхности грудной стенки до подмышечных линий, что не позволило бы выполнить хирургический доступ к широчайшей мышце спины и в последующемшить рану. Во-вторых, формирование тоннеля под рубцовыми тканями грудной стенки для перемещения лоскута широчайшей мышцы спины потенциально могло сопровождаться повышенным давлением на трансплантат и привести к ишемии за счет сдавления питающей артерии ригидными тканями. В-третьих, трудности выполнения могла создать необходимость поворота пациента во время операции.

Мы обладаем опытом использования изолированных мышечных лоскутов у пациентов для пластики дефектов после перенесенного постстернотомного медиастинита [6, 7]. В приведенном клиническом примере мы пришли к целесообразности использования васкуляризованного полнослойного лоскута правой ПМЖ.

Однако с учетом распространения рубцового процесса на верхнюю часть передней брюшной стенки выделение полнослойного лоскута ПМЖ на верхней надчревной артерии вертикальным доступом было бы затруднительно и сопряжено с риском несостоятельности швов раны передней брюшной стенки. Исходя из этих обстоятельств мы использовали лоскут правой ПМЖ, выкроенный из поперечного доступа в гипогастральном области.

TRAM-лоскут является одним из самых распространенных вариантов пластической реконструкции при раке молочной железы [8]. Также этот вариант мышечной пластики используется при реконструкции грудной стенки после ее резекции и при другой патологии: травме, опухолях ребер и грудины, остеорадионекрозе [9, 10].

Планируя данный способ операции, мы осознавали риски осложнений, связанных с нарушением кровоснабжения. По данным литературы, частота послеоперационных осложнений при использовании перемещенных мышечных лоскутов на сосудистых ножках достигает 27,6% [11, 12]. Некроз кожи транс-

плантата формируется в результате недостаточного дистального кровотока в большом массиве тканей. При этом первичная зона ишемии после операции на фоне консервативных мероприятий со временем уменьшается в размерах, а иногда полностью разрешается. Данная ситуация расценивается как «болезнь трансплантата» и объясняется компенсаторными возможностями микроциркуляторного русла в его тканях, связанными с временным спазмом артериол и перераспределением кровотока [13]. В приведенном нами клиническом примере признаки артериальной ишемии у пациента возникли сразу же по окончании операции, что отразилось в бледности кожного покрова. В данной ситуации все силы и средства были направлены на поддержание имеющегося артериального кровотока, а также на компенсаторные механизмы организма в целом. Риски развития некроза всего трансплантата, а также инфицирования области операции были высокими в силу коморбидного фона пациента. Однако полноценное интенсивное консервативное лечение позволило отграничить процесс некроза кожи трансплантата и передней брюшной стенки.

## Выводы

1. Выбор способа закрытия раневого дефекта грудной стенки зависит от основного заболевания, то есть этиологии дефекта, от перенесенных ранее заболеваний и операций на органах грудной и брюшной полостей.

2. При обширных дефектах грудной стенки следует склониться к применению полнослойных васкуляризованных мышечных лоскутов.

3. В сложных анатомических условиях и в случаях перенесенных ранее операций следует прогнозировать ишемию трансплантата и предпринимать профилактические и лечебные мероприятия.

4. Частичный краевой некроз кожи трансплантата может быть успешно купирован консервативными мероприятиями и в конечном итоге не влияет отрицательно на результат в целом.

## Список литературы

1. Isaac K.V., Elzinga K., Buchel E.W. The Best of Chest Wall Reconstruction: Principles and Clinical Application for Complex Oncologic and Sternal Defects. *Plast Reconstr Surg.* 2022 Mar 1; 149 (3): 547e–562e. doi: 10.1097/PRS.0000000000008882. PMID: 35196698.
2. Kim B.S., Kim H.I., Kim J.I., Park J.H., Yi H.S., Kim Y.S., Kim H.Y. Staged Chest Wall Reconstruction for Radiation-induced Costochondritis. *Plast. Reconstr. Surg. Glob. Open* 2021 Aug 5; 9 (8): e3718. doi: 10.1097/GOX.0000000000003718. PMID: 34476146; PMCID: PMC8395594.
3. Зикиряходжаев А.Д., Пикин О.В., Волченко Н.Н. и др. Редкое клиническое наблюдение хирургического лечения гигантского метатипического рака кожи передней грудной стенки с закрытием дефекта множественными перемещенными кожно-мышечными лоскутами. *Фундаментальная и клиническая онкология: достижения и перспективы развития: Российская научно-практическая конференция, посвященная 40-летию НИИ онкологии Томского НИМЦ: сборник материалов секции молодых ученых, Томск, 22–24 мая 2019 года. Томск: Изд-во Томского университета, 2019: 105–108. [Zikirahodzhaev A.D., Pikin O.V., Volchenko N.N. et al. A rare clinical case of surgical treatment of giant metatypical*

- skin cancer of the anterior chest wall with defect closure by multiple displaced musculocutaneous flaps. *Fundamental'naya i klinicheskaya onkologiya: dostizheniya i perspektivy razvitiya: Rossijskaya nauchno-prakticheskaya konferenciya, posvyashchennaya 40-letiyu nii onkologii Tomskogo NIMC: sbornik materialov sekcii molodyh uchenyh, Tomsk, 22–24 maya 2019 goda. Tomsk: Izdatel'stvo Tomskogo universiteta, 2019: 105–108 (In Russ.)*. EDN RDDJGD.
4. André-Lévigne D., Modarressi A., Karenovics W., Joseph J.M., Wilde J.C.H., Pittet-Cuénod B. Operative Planning of Chest Wall Reconstructions Illustrated by a Large Defect in a Child. *Plast. Reconstr. Surg. Glob. Open* 2022 May 13; 10 (5): e4326. doi: 10.1097/GOX.0000000000004326. PMID: 35702538; PMCID: PMC9187196.
  5. Vincent A., Hohman M.H. Latissimus Dorsi Myocutaneous Flap. 2022 Aug 29. StatPearls [Internet]. Treasure Island (FL): StatPearls Publishing; 2022 Jan. PMID: 33232047.
  6. Медведчиков-Ардия М.А., Корымасов Е.А., Беньян А.С. Вертикальный лоскут прямой мышцы живота в реконструкции дефекта передней грудной стенки. *Новости хирургии* 2022; 30 (1): 112–118. [*Medvedchikov-Ardia M.A., Korymasov E.A., Benyan A.S. Vertical Rectus Abdominis Muscle Flap for Repair of the Anterior Chest Wall Defect. Novosti Khirurgii* 2022; 30 (1): 112–118 (In Russ.)]. doi: 10.18484/2305-0047.2022.1.112.
  7. Корымасов Е.А., Медведчиков-Ардия М.А., Беньян А.С. Комбинированная мио- и оментопластика передней грудной стенки. *Клиническая и экспериментальная хирургия. Журнал имени академика Б.В. Петровского* 2022; 10, 3: 131–136. [*Korymasov E.A., Medvedchikov-Ardia M.A., Benian A.S. Combined myoplasty and omentoplasty of the anterior chest wall. Clinical and Experimental Surgery. Petrovsky Journal* 2022; 10 (3): 131–136 (In Russ.)]. doi: <https://doi.org/10.33029/2308-1198-2022-10-3-131-136>.
  8. Saldanha I.J., Broyles J.M., Adam G.P., Cao W., Bhuma M.R., Mehta S., Pusic A.L., Dominici L.S., Balk E.M. Autologous Reconstruction after Mastectomy for Breast Cancer. *Plast Reconstr. Surg. Glob. Open* 2022 Mar 14; 10 (3): e4181. doi: 10.1097/GOX.0000000000004181. Erratum in: *Plast. Reconstr. Surg. Glob. Open* 2022 Mar 28; 10 (3): e4289. PMID: 35295877; PMCID: PMC8920301.
  9. Wang L., Yan X., Zhao J., Chen C., Chen C., Chen J., Chen K.N., Cao T., Chen M.W., Duan H., Fan J., Fu J., Gao S., Guo H., Guo S., Guo W., Han Y., Jiang G.N., Jiang H., Jiao W.J., Kang M., Leng X., Li H.C., Li J., Li J., Li S.M., Li S., Li Z., Li Z., Liang C., Mao N.Q., Mei H., Sun D., Wang D., Wang L., Wang Q., Wang S., Wang T., Liu L., Xiao G., Xu S., Yang J., Ye T., Zhang G., Zhang L., Zhao G., Zhao J., Zhong W.Z., Zhu Y., Hulsewé K.W.E., Vissers Y.L.J., de Loos ER., Jeong J.Y., Marulli G., Sandri A., Sziklavari Z., Vannucci J., Ampollini L., Ueda Y., Liu C., Bille A., Hamaji M., Aramini B., Inci I., Pompili C., Van Veer H., Fiorelli A., Sara R., Sarkaria I.S., Davoli F., Kuroda H., Bölükbas S., Li X.F., Huang L., Jiang T. Expert consensus on resection of chest wall tumors and chest wall reconstruction. *Transl Lung Cancer Res.* 2021 Nov; 10 (11): 4057–4083. doi: 10.21037/tlcr-21-935; PMID: 35004239; PMCID: PMC8674598.
  10. Zhou B., Long Y., Li S., Lv C., Song D., Tang Y., Yi L., Luo Z., Xiao G., Li Z., Zhou X. Reconstruction of chronic radiation-induced ulcers in the chest wall using free and pedicle flaps. *Front Surg.* 2022 Nov 8; 9: 1010990. doi: 10.3389/fsurg.2022.1010990. PMID: 36425887; PMCID: PMC9679007.
  11. Mak J.C., Kwong A. Complications in Post-mastectomy Immediate Breast Reconstruction: A Ten-year Analysis of Outcomes. *Clin. Breast Cancer* 2020 Oct; 20 (5): 402–407. doi: 10.1016/j.clbc.2019.12.002. Epub 2020 May 23. PMID: 32665188.
  12. Mortada H., AlNojaidi T.F., AlRabah R., Almohammadi Y., Alkhashan R., Aljaaly H. Morbidity of the Donor Site and Complication Rates of Breast Reconstruction with Autologous Abdominal Flaps: A Systematic Review and Meta-Analysis. *Breast J.* 2022 Jun 24; 2022: 7857158. doi: 10.1155/2022/7857158. PMID: 35847769; PMCID: PMC9249529.
  13. Teot L., Ohura N. Challenges and Management in Wound Care. *Plast. Reconstr. Surg.* 2021 Jan 1; 147 (1S-1): 9S–15S. doi: 10.1097/PRS.0000000000007628. PMID: 33347058.

Поступила в редакцию: 20.07.2023 г.

### Сведения об авторах:

*Медведчиков-Ардия Михаил Александрович* — кандидат медицинских наук, заместитель главного врача по хирургии Самарской городской клинической больницы № 1 им. Н.И. Пирогова; 443096, г. Самара, Полевая ул., д. 80; доцент кафедры хирургии с курсом сердечно-сосудистой хирургии ИПО Самарского государственного медицинского университета; 443099, г. Самара, ул. Чапаевская ул., д. 89; e-mail: doctormama163@yahoo.com; ORCID 0000-0002-8884-1677;

*Корымасов Евгений Анатольевич* — доктор медицинских наук, профессор, заведующий кафедрой хирургии с курсом сердечно-сосудистой хирургии ИПО Самарского государственного медицинского университета; 443099, г. Самара, ул. Чапаевская ул., д. 89; e-mail: korymasov@mail.ru; ORCID 0000-0001-9732-5212;

*Беньян Армен Сисакович* — доктор медицинских наук, доцент, министр здравоохранения Самарской области, профессор кафедры хирургии с курсом сердечно-сосудистой хирургии ИПО Самарского государственного медицинского университета; 443099, г. Самара, ул. Чапаевская ул., д. 89; e-mail: armenbenyan@yandex.ru; ORCID 0000-0003-4371-7426.